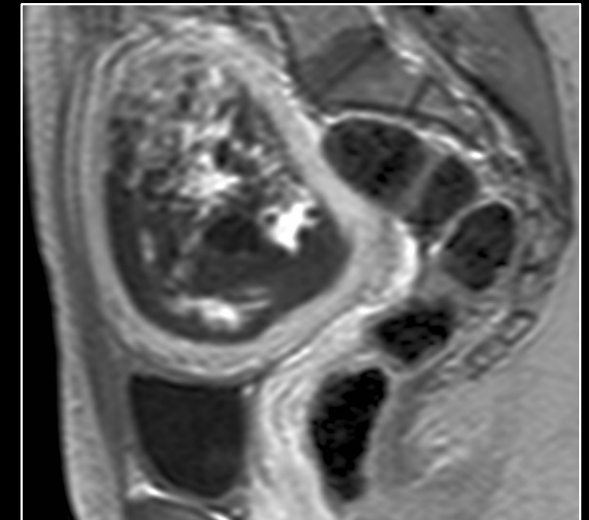
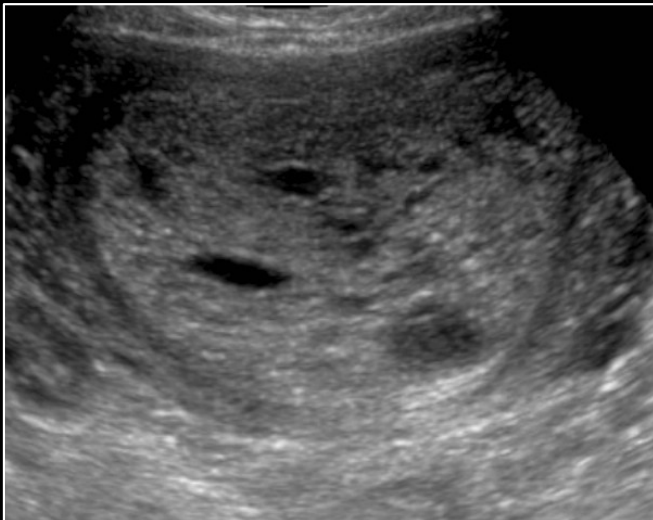

# MISE AU POINT SUR LA MALADIE TROPHOBLASTIQUE

M Shahin (1), F Renaud (2), C Coulon (3), L Devisme (2),  
D Vinatier (3), N Coutty (3), J Coursier (3), E Poncelet (1)

1. Imagerie de la femme, CHRU Lille
2. Pôle de pathologie, CHRU Lille
3. Service de chirurgie gynécologique, CHRU Lille



# MALADIES TROPHOBLASTIQUES GESTATIONNELLES (MTG)

Pathogénie inconnue, USA et Europe (1/2000 grossesses), Asie (1/1000 grossesses)  
Patientes à risque : âge < 17 ans et > 40 ans, nulliparité, FCS précoce

## **DEFINITION : PROLIFERATION ANORMALE DU TROPHOBLASTE**

AVEC VILLOSITES : MOLES (complète, partielle, invasive)

SANS VILLOSITES : CHORIOCARCINOME, tumeur du site placentaire

**RISQUE EVOLUTIF = MALADIE GESTATIONNELLE PERSISTANTE  
= TUMEUR TROPHOBLASTIQUE : EVOLUTION ANORMALE DU  $\beta$ HCG**

. Ré-ascension d'au moins 10% du  $\beta$ HCG sur 3 dosages consécutifs à 1 semaine d'interval (J1, J7, J14)

. Stagnation du  $\beta$ HCG sur au moins 4 dosages consécutifs à 1 semaine d'interval (J1, J7, J14, J21)

. Persistance de la positivité du  $\beta$ HCG 24 semaines après évacuation

Diagnostic **ANATOMOPATHOLOGIQUE** et prise en charge **PLURIDISCIPLINAIRE**

**Hôtel Dieu à Lyon = Centre de référence des maladies trophoblastiques**

# MALADIES TROPHOBLASTIQUES GESTATIONNELLES

## ROLE DE L'IMAGERIE :

### SI SUSPICION CLINIQUE ET BIOLOGIQUE DE MTG :

Signes sympathiques de grossesse, métrorragies, utérus volumineux discordant avec le terme, importante élévation du  $\beta$ HCG +++

### **REALISER UNE ECHOGRAPHIE PELVIENNE +++ :**

MASSE INTRACAVITAIRE +/- vascularisée +/- ovaires multi-folliculaires +/- extension au myomètre

### SI DIAGNOSTIC DE TUMEUR TROPHOBLASTIQUE :

### **REALISER UN BILAN D'EXTENSION COMPLEMENTAIRE :**

- . **IRM PELVIENNE** : extension loco-régionale : invasion du myomètre +++
- . **TDM thorax-abdomen-pelvis** : extension régionale et à distance : poumon, rein, foie, ovaire, digestif (si lésions secondaires pulmonaires, il faut réaliser une radiographie de thorax pour le score FIGO)
- . **IRM cérébrale** (ou TDM cérébrale) : lésions secondaires cérébrales

Le bilan d'extension permet le calcul du score FIGO 2000 pour adapter le traitement

# MALADIES TROPHOBLASTIQUES GESTATIONNELLES

## FIGO 2000 : SCORE PRONOSTIC ET THERAPEUTIQUE

### **SCORE FIGO (exclusion des tumeurs du site d'implantation)**

- 1) Age :  $\leq 39$  ans = 0                       $> 39$  ans = 1
- 2) Grossesse précédente : Mêle = 0            Avortement = 1    Accouchement = 2
- 3) Intervalle grossesse précédente et mise en route de la chimiothérapie:
  - < 4 mois = 0 pt
  - 4-6 mois = 1 pt
  - 7-12 mois = 2 pts
  - > 12 mois = 4 pts
- 4) Taux de  $\beta$ HCG : 0 < 1000, 1 entre 1000 et 10 000, 2 entre 10 000 et 100 000, 4 > 100 000
- 5) Nombre de métastases (si méta pulmonaire, les compter sur la radio de thorax) : 1 à 4 = 1, 5 à 8 = 2, > 8 = 4
- 6) Sites métastatiques : rate et rein = 1, tube digestif = 2, cerveau et foie = 4
- 7) Taille tumorale maximale (dont utérus) : 3 à 5 = 1,  $\geq 5$  = 2
- 8) Echec de la chimiothérapie préalable : monochimiothérapie = 2, polychimiothérapie = 4

**Score total :  $\leq 6$  pts = faible risque d'échec du traitement = méthotrexate seul**  
 **$\geq 7$  pts = haut risque d'échec du traitement = polychimiothérapie :**  
**protocole EMA-CO : réponse complète dans 80% des cas**  
**si résistance protocole EP-EMA : réponse encore dans 75% des cas**

# MALADIES TROPHOBLASTIQUES GESTATIONNELLES

## CLASSIFICATION OMS MODIFIEE

### MOLAIRE

Môle hydatiforme complète

Môle hydatiforme partielle

Môle invasive

### NON MOLAIRE

Choriocarcinome

Tumeur trophoblastique du site placentaire

Tumeur trophoblastique épithélioïde (rarissime)

### AUTRES

Nodule du site placentaire

Site placentaire exubérant

# MALADIES TROPHOBLASTIQUES GESTATIONNELLES

## PLAN

- 1 Môle hydatiforme complète
- 2 Môle hydatiforme partielle
- 3 Môle invasive
- 4 Choriocarcinome
- 5 Tumeur trophoblastique du site placentaire
- 6 Hyperplasie du site d'implantation
- 7 Nodule du site placentaire
- 8 MAV

# MOLE HYDATIFORME COMPLETE

**ORIGINE CHROMOSOMIQUE DIPLOIDIE 46XX**

90% des cas 1 spermatozoïde, 10% 2 spermatozoïdes **ORIGINE PATERNELLE**

**CLINIQUE et BIOLOGIE**

**METRORRAGIES**, UTERUS VOLUMINEUX ET MOU, EXACERBATION DES SIGNES SYMPATHIQUES DE GROSSESSE, **βHCG TRES AUGMENTE +++**

**IMAGERIE**

**MASSE INTRACAVITAIRE CONTENANT DE NOMBREUX MICROKYSTES SANS IMAGE EMBRYONNAIRE ET SANS INVASION DU MYOMETRE (PAS DE DOPPLER DANS LA MASSE) +/- ASPECT D'OVAIRES MULTIFOLLICULAIRES (+/ HEMORRAGIQUES)**

**MACROSCOPIE**

PLACENTA VOLUMINEUX

**VILLOSITES TOUTES VESICULAIRES (GRAPPE DE RAISIN)**

ABSENCE DE CAVITE AMNIOTIQUE, **ABSENCE D' EMBRYON**

**MICROSCOPIE**

**HYPERPLASIE TROPHOBLASTIQUE CIRCONFERENTIELLE +++ ± atypies cellulaires**

**OEDEME ET CITERNES , CONTOURS VILLOSITAIRES IRREGULIERS,**

**BOURGEONNEMENT+++ , TOUTES LES VILLOSITES SONT PATHOLOGIQUES,**

**HYPERCELLULARITE/ FIBROSE DU STROMA, NECROSE CELLULAIRE ET**

**CARYORRHExIE, PAS D'EMBYON NI DE MEMBRANES, ABSENCE D'HEMATIES**

**NUCLEES (PAS DE SANG FCETAL)**

**SI HISTO DELICATE : CMF donne index ADN (normal) et index prolifération (élevé)**

**ALTERNATIVE : cytogénétique FISH**

# MOLE HYDATIFORME COMPLETE

## EVOLUTION

REGRESSION SPONTANEE

ENVAHISSEMENT DES VEINES ENDOMETRIALES (BENIN)

EXTENSION ENDOVEINEUSE MYOMETRIALE, PELVIENNE

ET EXTRA-PELVIENNE = MOLE INVASIVE +++

**DIAGNOSTIC DIFFERENTIEL** : rétention d'œuf mort, môle partielle

**DIAGNOSTIC PLUS DIFFICILE SI MÔLE COMPLÈTE PRÉCOCE  
(PAS D'HYDROPS VILLOSITAIRE)**

**INTÉRÊT DE P57 KIP 2** : MÔLES PRÉCOCES ET DIAGNOSTIC DIFFÉRENTIEL  
P57 EXPRIMÉ PAR ALLÈLE MATERNEL

ABSENCE D'ALLÈLE MATERNEL :

ABSENCE D'IMMUNOMARQUAGE DU CHORION VILLOSITAIRE

TÉMOIN INTERNE = TROPHOBLASTE EXTRA-VILLOSITAIRE

FAIBLE OU NULLE TROPHOBLASTE PÉRIVILLOSITAIRE



# MOLE HYDATIFORME COMPLETE

## CONDUITE A TENIR :

CURETAGE + ANAPATHOLOGIE + BILAN EXTENSION EN IMAGERIE +  
PREVENTION ALLO-IMMUNISATION + CONTRACEPTION + DECLARATION

## SURVEILLANCE DU $\beta$ HCG :

1/SEMAINE JUSQU'À NÉGATIVATION PUIS **PENDANT 12 MOIS**

## EVOLUTION

RISQUE DE **MALADIE GESTATIONNELLE PERSISTANTE 10 À 30%**

MÔLE INVASIVE	15%
CHORIOCARCINOME	2-3%
RECIDIVE FAIBLE	1,3%

# MOLE HYDATIFORME COMPLETE



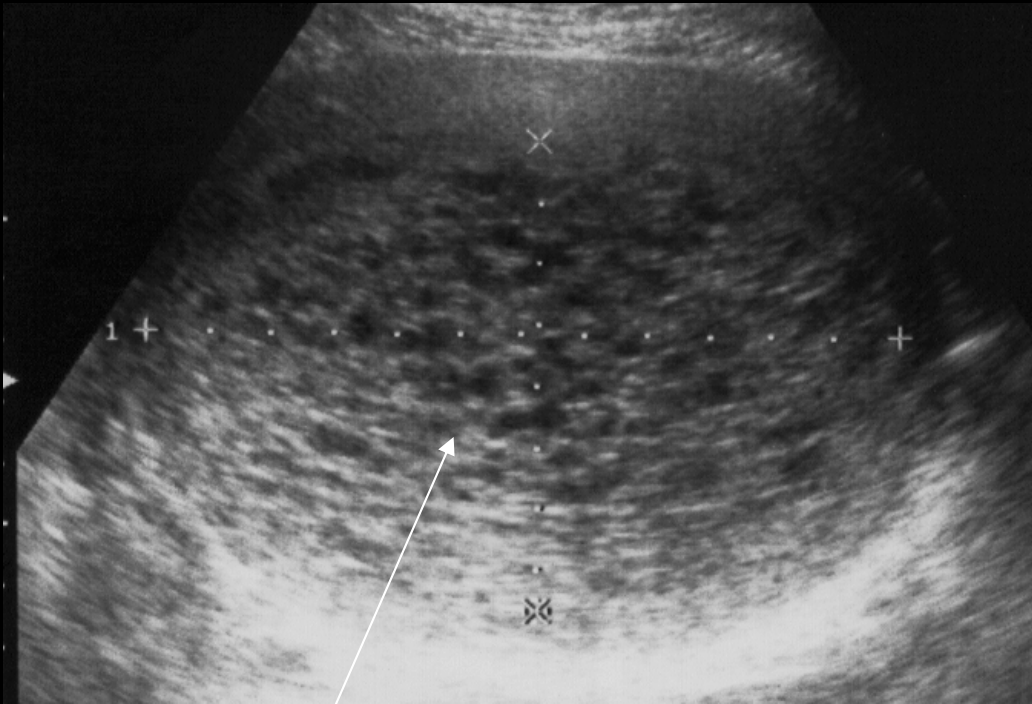
Villosités anormales et microkystes



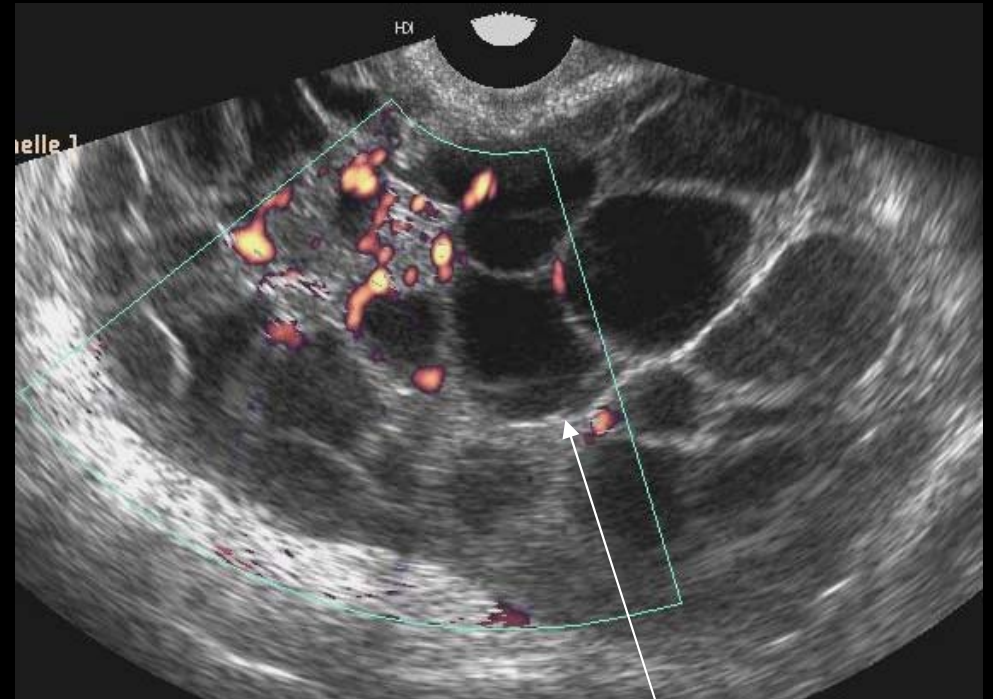
Multiples microkystes

Macroscopie d'une môle hydatiforme complète

# MOLE HYDATIFORME COMPLETE



Masse intracavitaire contenant de multiples microkystes

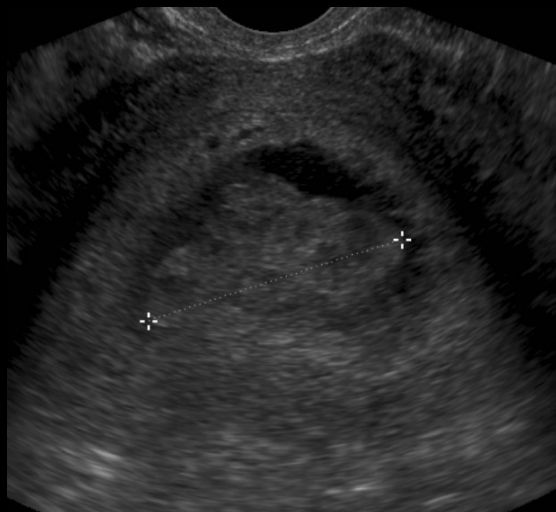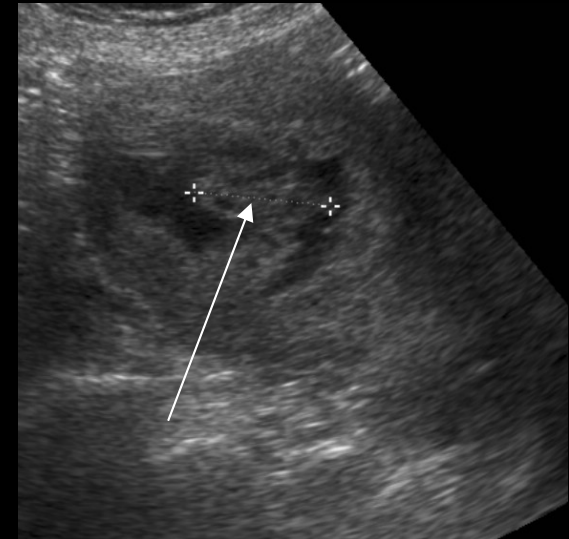
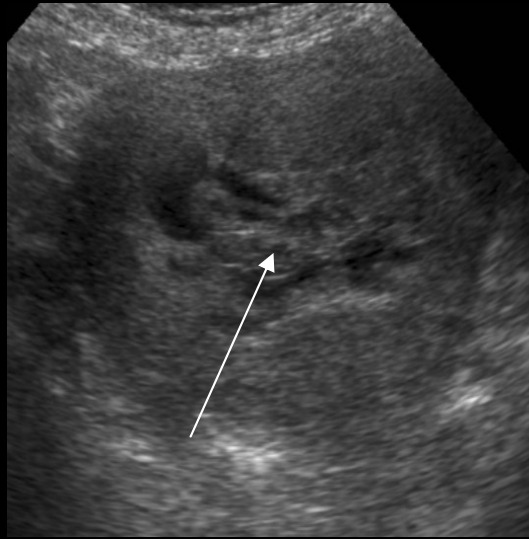
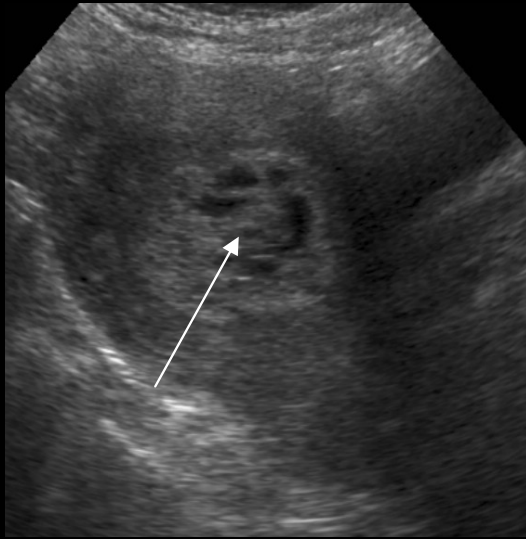


Multiplés « kystes » ovariens de petite taille +/- échogènes (saignement)

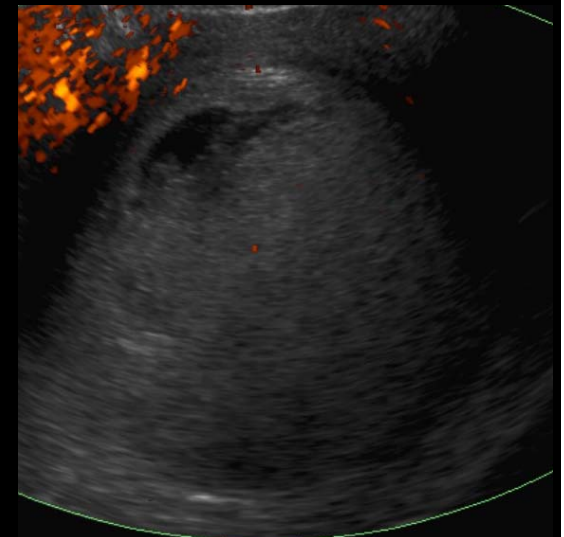
Aspect typique en échographie de môle hydatiforme complète

# MOLE HYDATIFORME COMPLETE

Patiente de 55 ans, signes sympathique de grossesse, métrorragies  
Aménorrhée depuis ablation de stérilet 8 mois avant, BHCG 258 380

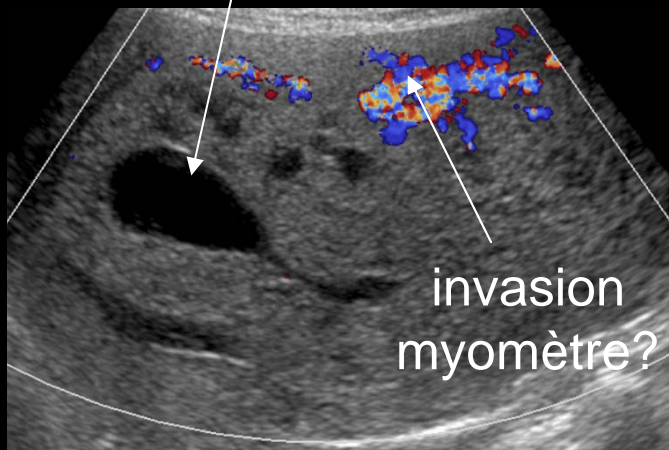
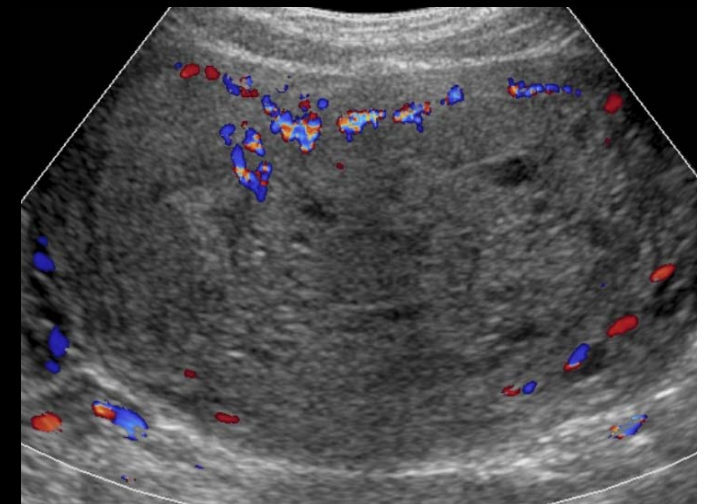
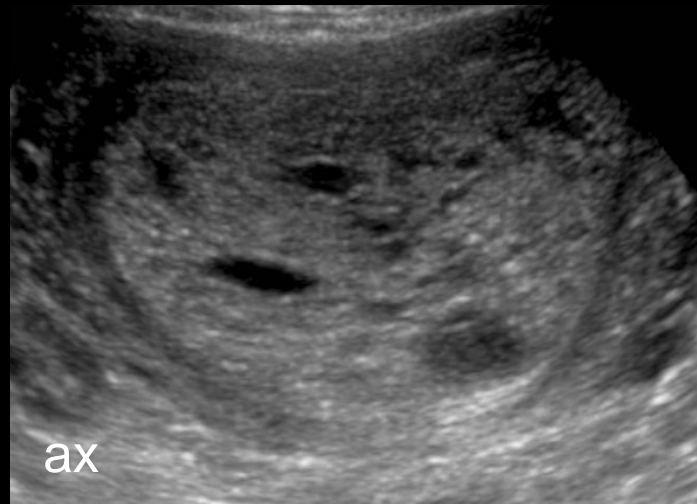
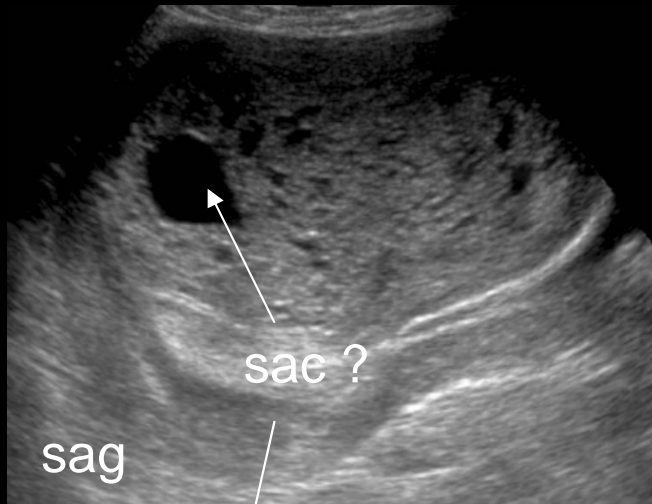

Masse intracavitaire  
Microkystique avasculaire,  
doute sur embryon,  
ovaires normaux  
Histologie :  
môle hydatiforme complète



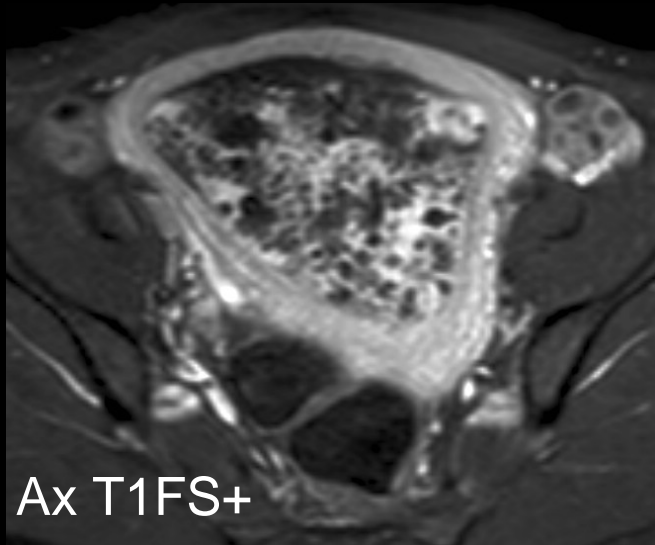
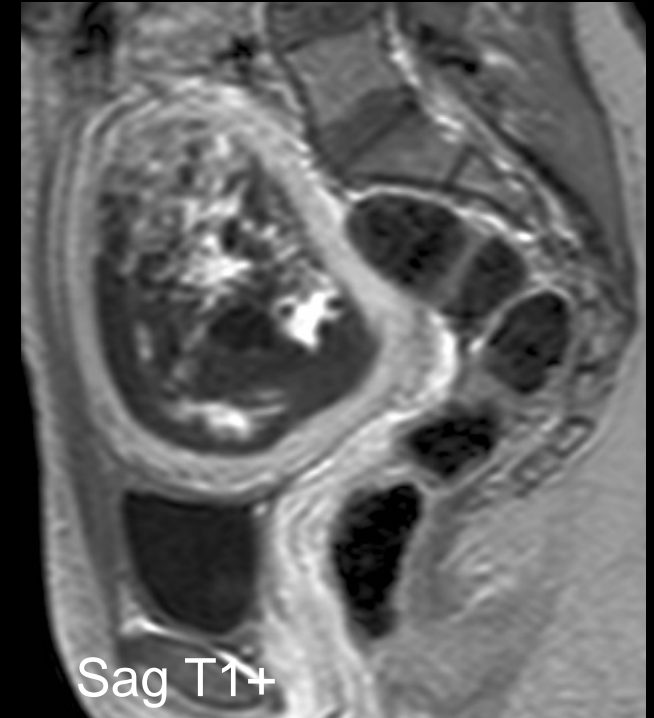
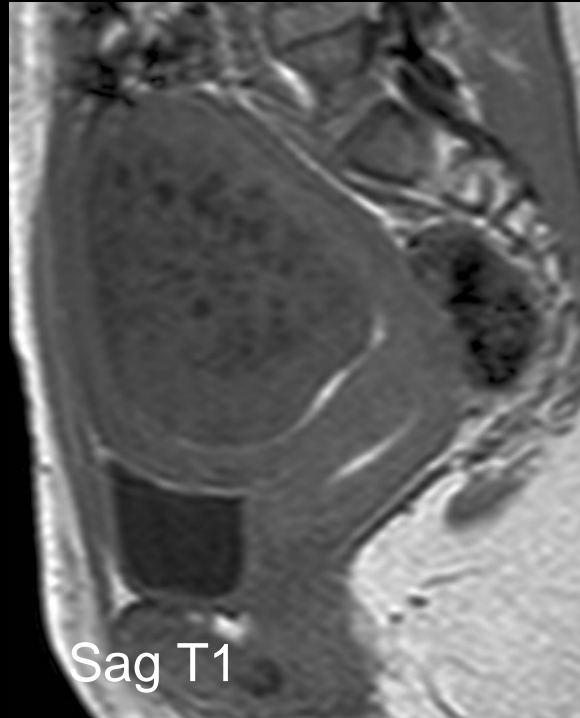
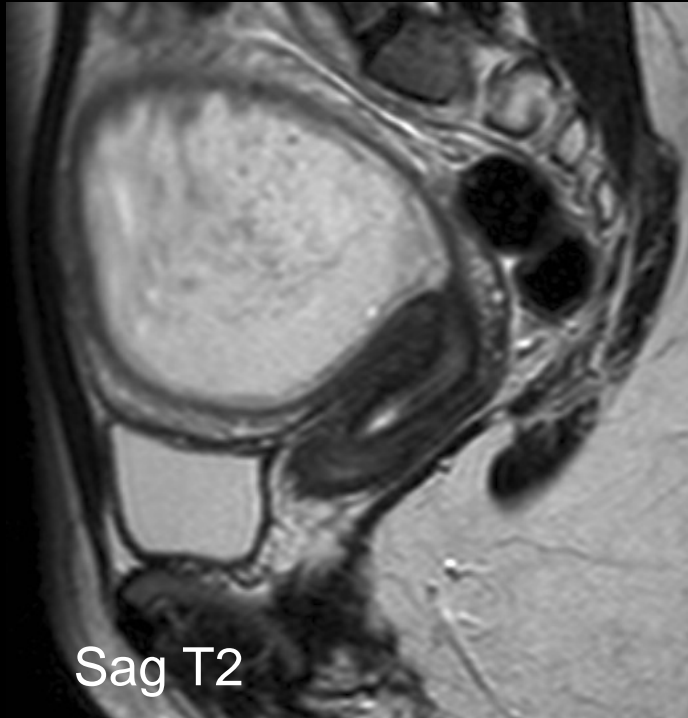
# MOLE HYDATIFORME COMPLETE

Patiente de 23 ans, métrorragies, 7SA, BHCG 641 000



Masse intracavitaire contenant de très nombreux microkystes sans vascularisation significative au doppler couleur, ovaires normaux : suspicion de môle mais doute sur sac gestationnel et sur invasion du myomètre = IRM pelvienne

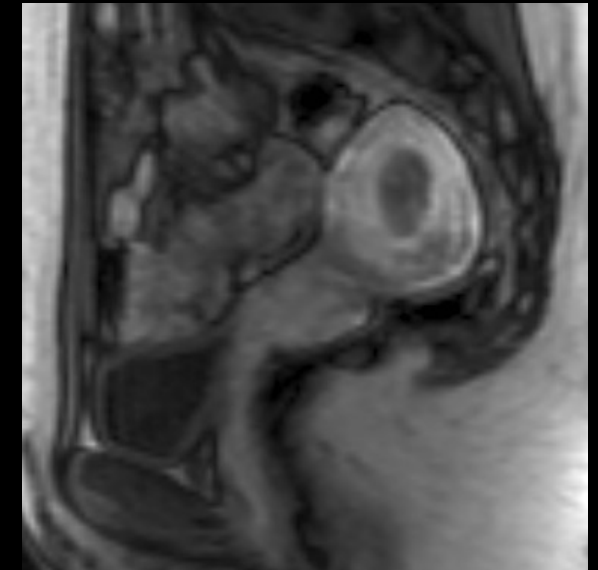
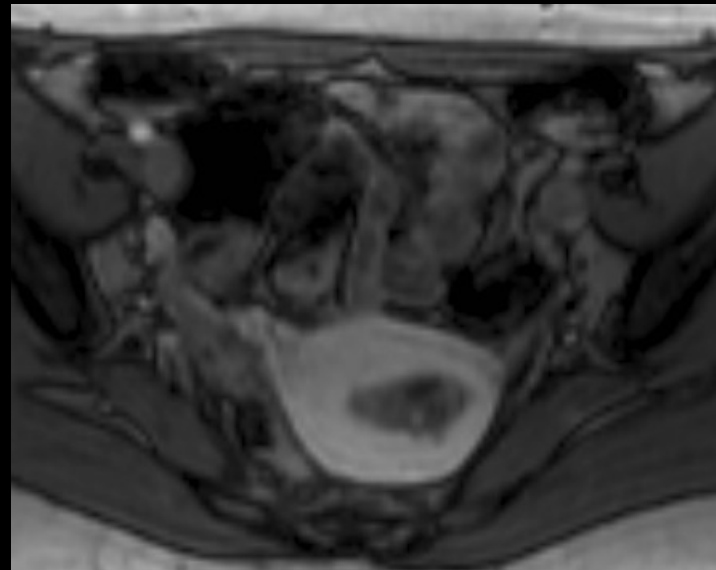
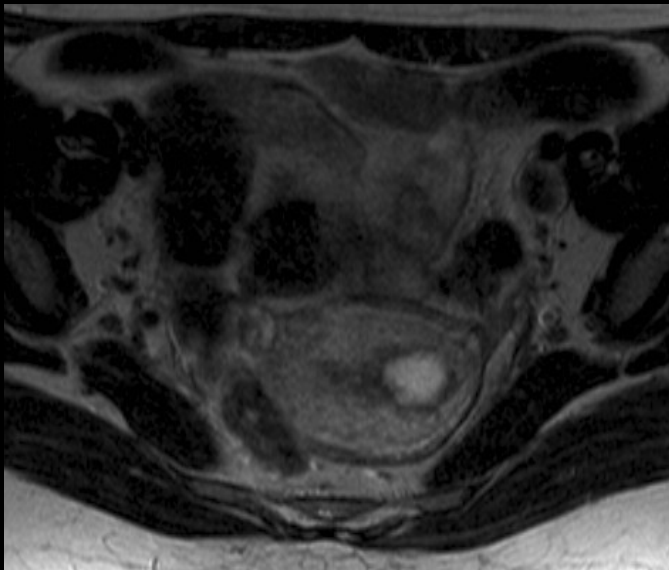
# MOLE HYDATIFORME COMPLETE



IRM : masse microkystique hypervasculaire  
sans extension au myomètre, ovaires normaux  
Histologie : môle hydatiforme complète

# MOLE HYDATIFORME COMPLETE

Patiente de 29 ans, curetage pour môle complète il y a 1 mois  
Réascension des BHCG 10 646, image résiduelle en échographie  
ayant augmenté de taille

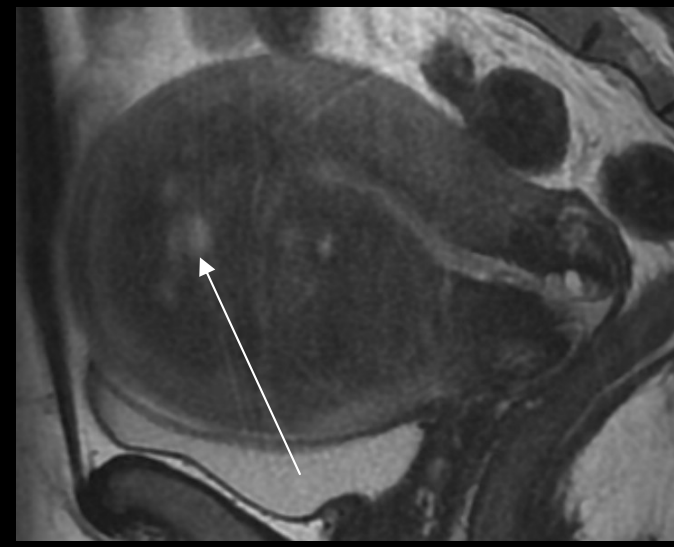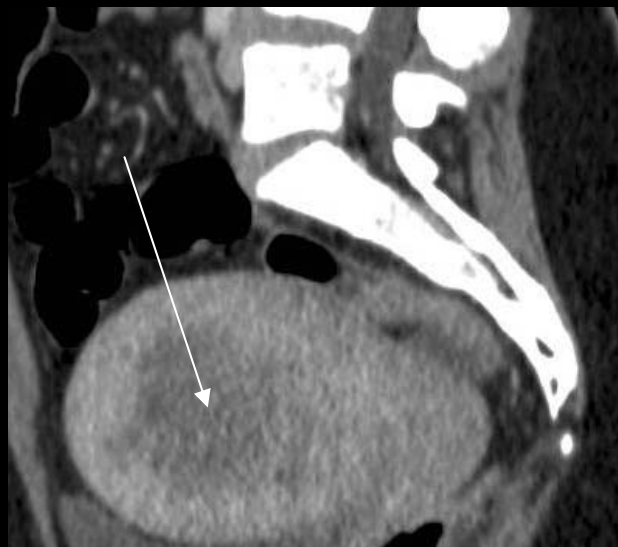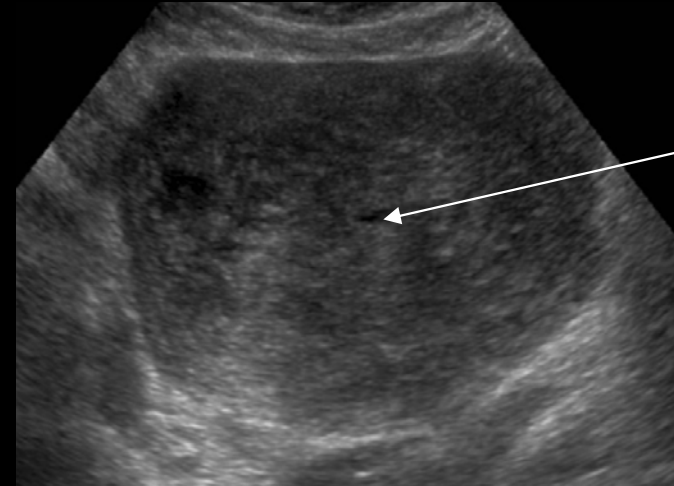


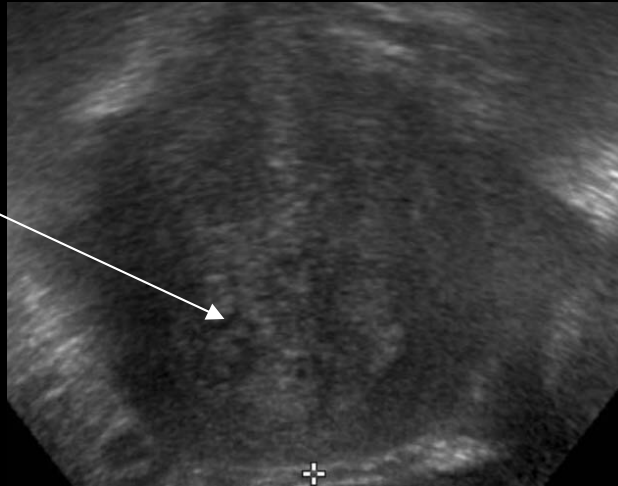Peristance d'un syndrome de masse intracavitaire dans la  
corne gauche : maladie gestationnelle persistante ?

# MOLE HYDATIFORME COMPLETE

Patiente de 49 ans, douleurs abdominales et métrorragies

Masse contenant  
de nombreux  
microkystes



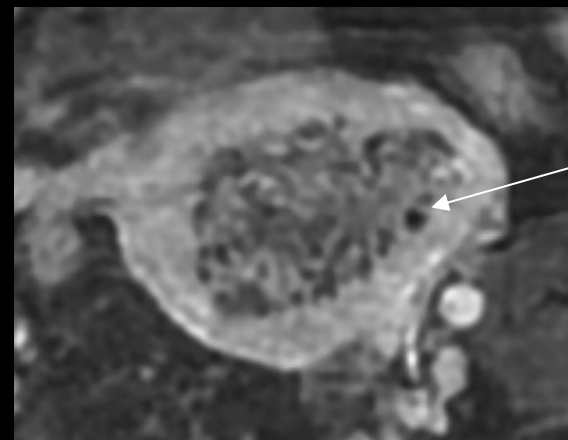
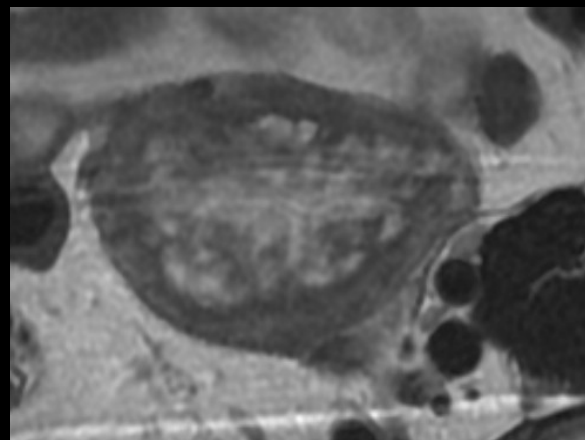
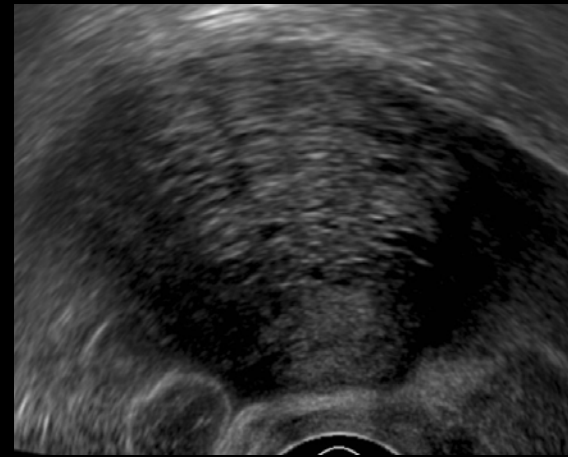
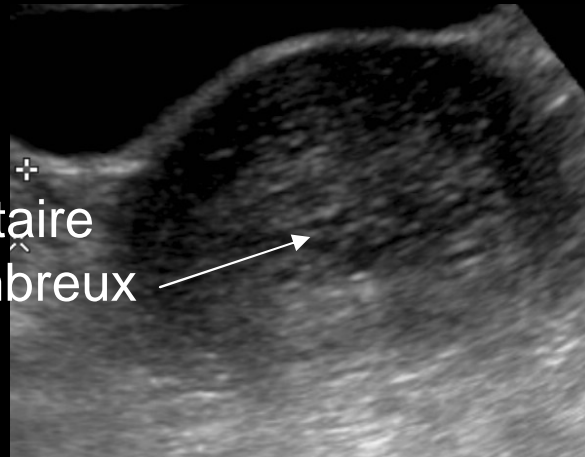
Diagnostic différentiel de môle complète : Volumineuse lésion  
d'adénomyose (pas de lésion intra-cavitaire), BHCG négatif



# MOLE HYDATIFORME COMPLETE

Patiente de 54 ans, aménorrhée, métrorragies

Masse intracavitaire  
contenant de nombreux  
microkystes



Myomètre  
régulier

Diagnostic différentiel de môle complète : Aspect en imagerie d'hypertrophie glandulokystique de l'endomètre  
BHCG négatif (aménorrhée depuis 10 ans)

[RETOUR](#)

# MOLE PARTIELLE = SYNDROME TRIPLOIDE

## ORIGINE CHROMOSOMIQUE TRIPLOIDIE 69XXY

**Dispermie** diandrie : homozygote (1 spermatozoïde qui se duplique), hétérozygote (2 spermatozoïdes)

**Dysgénie** duplication ovocyte ou non expulsion du globule polaire

## CLINIQUE et BIOLOGIE

Avortement tardif, HTA, pré-eclampsie, RCIU, malformations fœtales

Élévation MODEREE et INCONSTANTE DU  $\beta$ HCG

## IMAGERIE

MASSE INTRACAVITAIRE AVEC QUELQUES MICROKYSTES +/- SAC GESTATIONNEL +/- EMBRYON

## MACROSCOPIE

**PLACENTA VARIABLE** : pseudo-molaire, normal ou hypotrophique, **VILLOSITES GRENUES** MICROVESICULES, **EMBRYON** : sac ovulaire, cordon

## MICROSCOPIE

**HYPERPLASIE TROPHOBLASTIQUE** : modérée et focale, **VILLOSITES HETEROGENES** : Alternance gonflement hydropique du chorion et villosités de taille normale, **CITERNES**, **CONTOURS VILLOSITAIRES FESTONNES**, invaginations trophoblastiques et microkystes, **EMBRYON NECROSE OU GROSSESSE EVOLUTIVE**, HEMATIES NUCLEES, PAS DE CARYORHEXIE DES CELLULES STROMALES

# MOLE PARTIELLE = SYNDROME TRIPLOIDE

## DIAGNOSTIC DIFFERENTIEL

RETENTION D'OEUF MORT ou MOLE COMPLETE

## EVOLUTION

NORMALISATION DU TAUX DE  $\beta$ HCG APRES EVACUATION

RISQUE DE 5% DE MALADIE GESTATIONNELLE PERSISTANTE OU DE  
MALADIE METASTATIQUE

SURVEILLANCE = TAUX  $\beta$ HCG

PERIODICITE IDENTIQUE DANS LE CAS DES MÔLES PARTIELLES OU  
COMPLÈTES mais DUREE DIFFERENTE

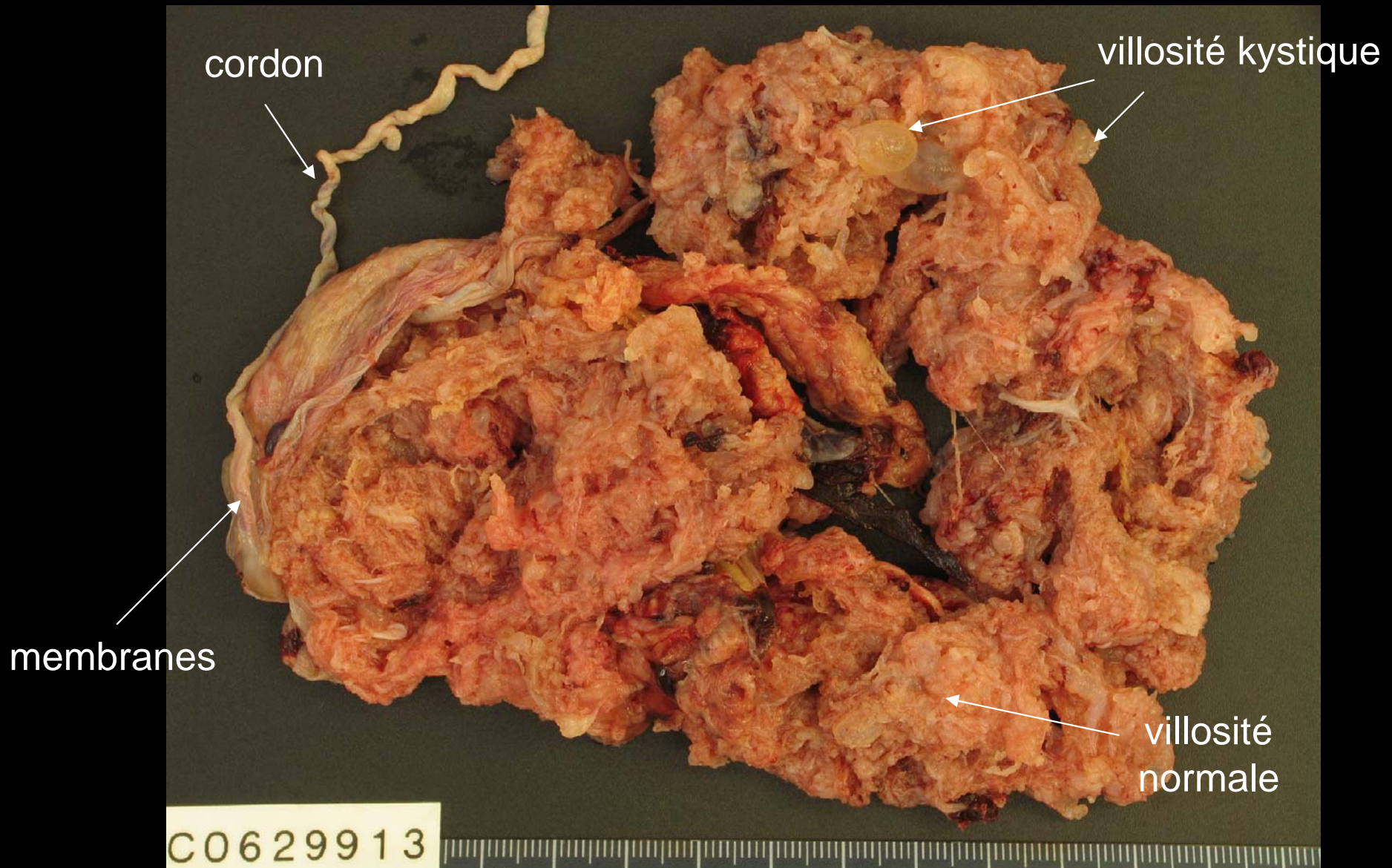SUIVI BIOLOGIQUE AU MOINS 6 MOIS MAIS SOUVENT NÉGLIGÉ

# MOLE PARTIELLE = SYNDROME TRIPLOIDE



Macroscopie d'une môle hydatiforme partielle

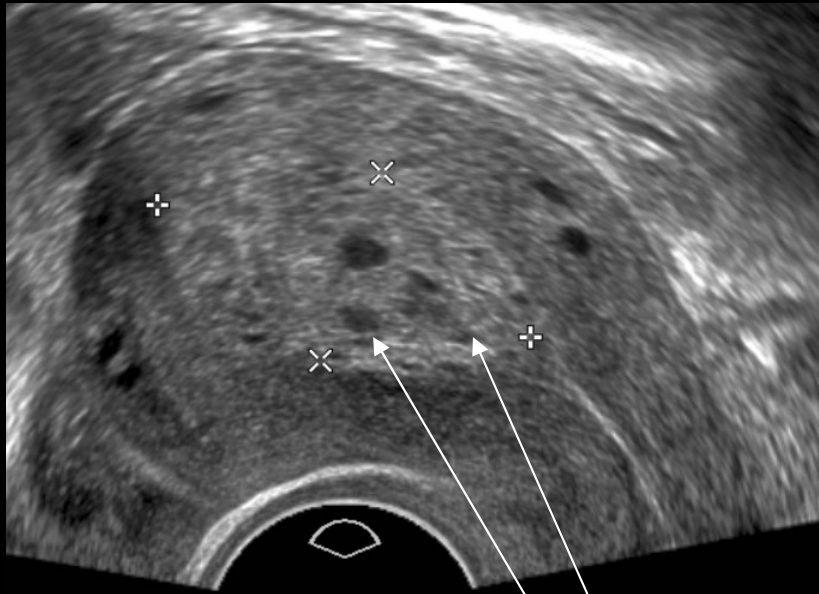# MOLE PARTIELLE = SYNDROME TRIPLOIDE



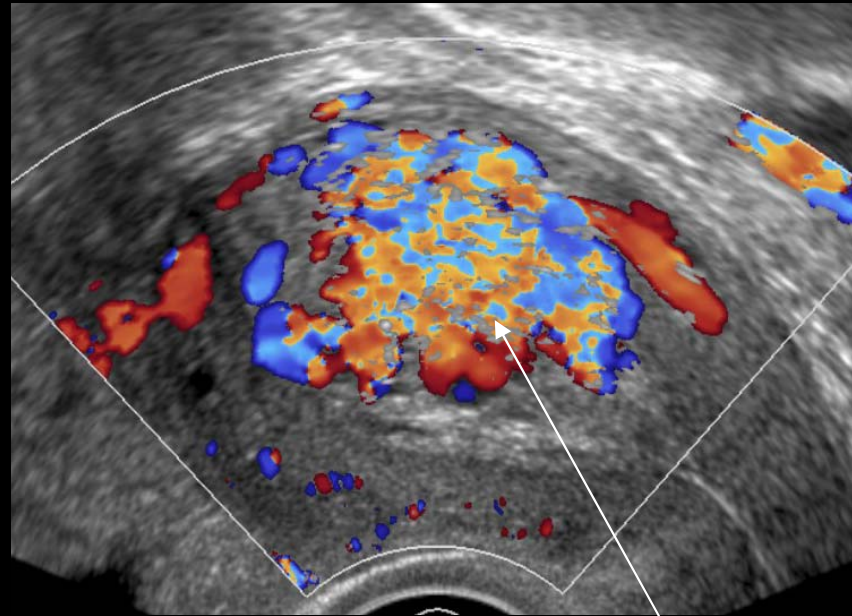
Macroscopie d'une môle hydatiforme partielle

# MOLE PARTIELLE = SYNDROME TRIPLOÏDE

Patiente de 33 ans, ATCD curetage pour FCS il y a 3 mois  
Notion de suspicion de triploïdie en histologie ?  
BHCG = 900 : MTG ?



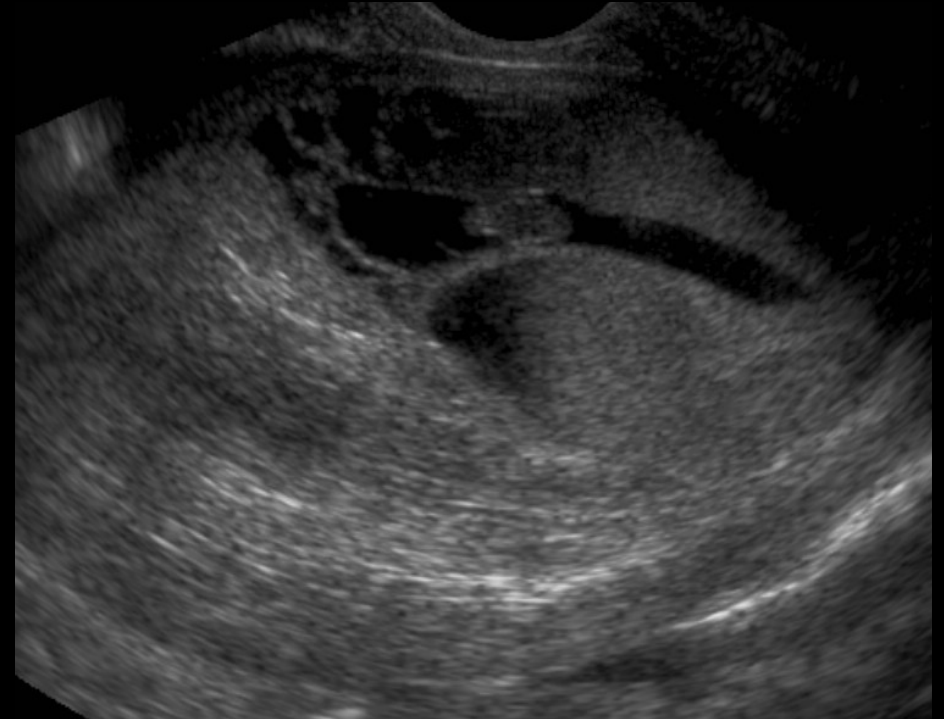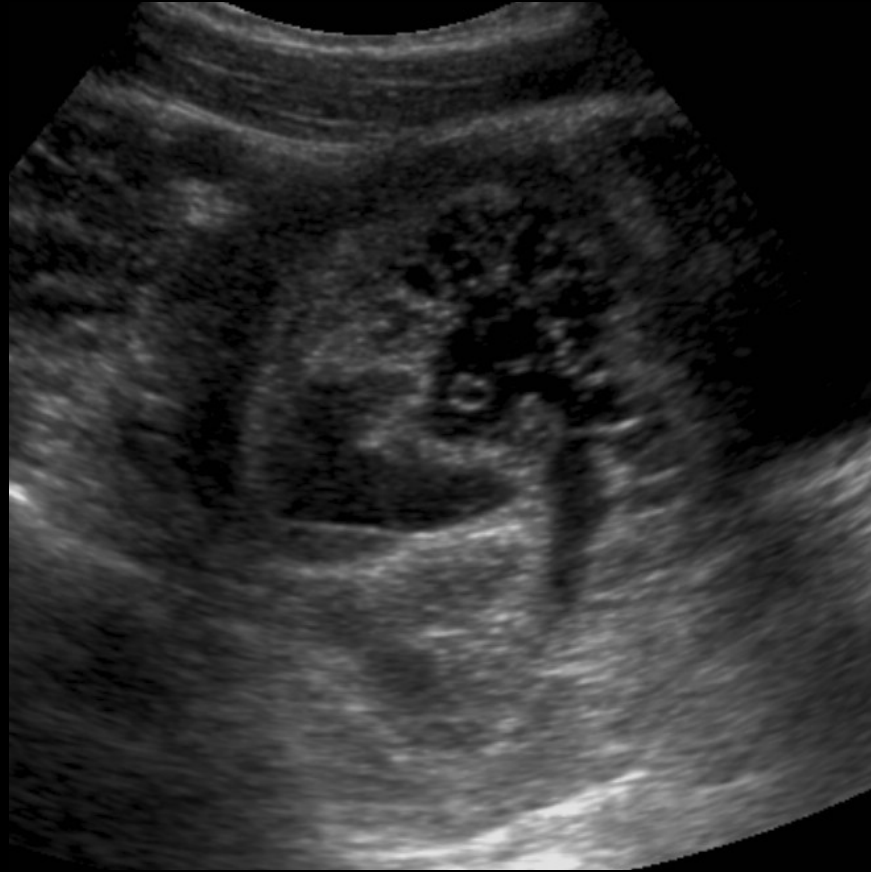Masse intracavitaire et microkystes ?  
Pas d'embryon visualisé



Masse hypervascularisée intracavitaire  
Invasion du myomètre ?

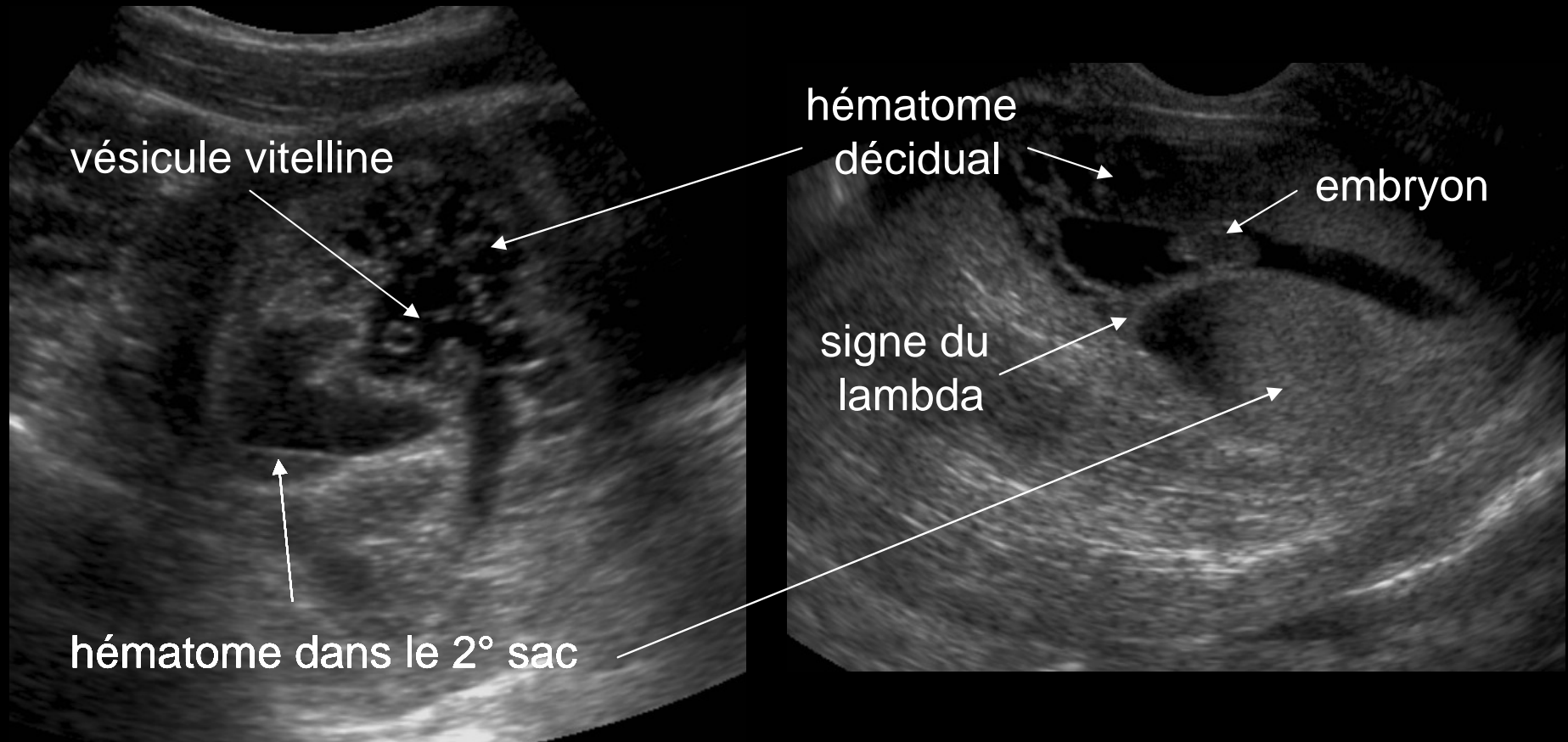
Histologie : Rétention placentaire avancée dont l'involution fibreuse ne permet pas de préciser de façon formelle s'il s'agissait d'une triploïdie

# MOLE PARTIELLE = SYNDROME TRIPLOIDE



Masse intra-cavitaire microkystique + embryon et vésicule vitelline  
Môle embryonnée ?

# MOLE PARTIELLE = SYNDROME TRIPLOIDE

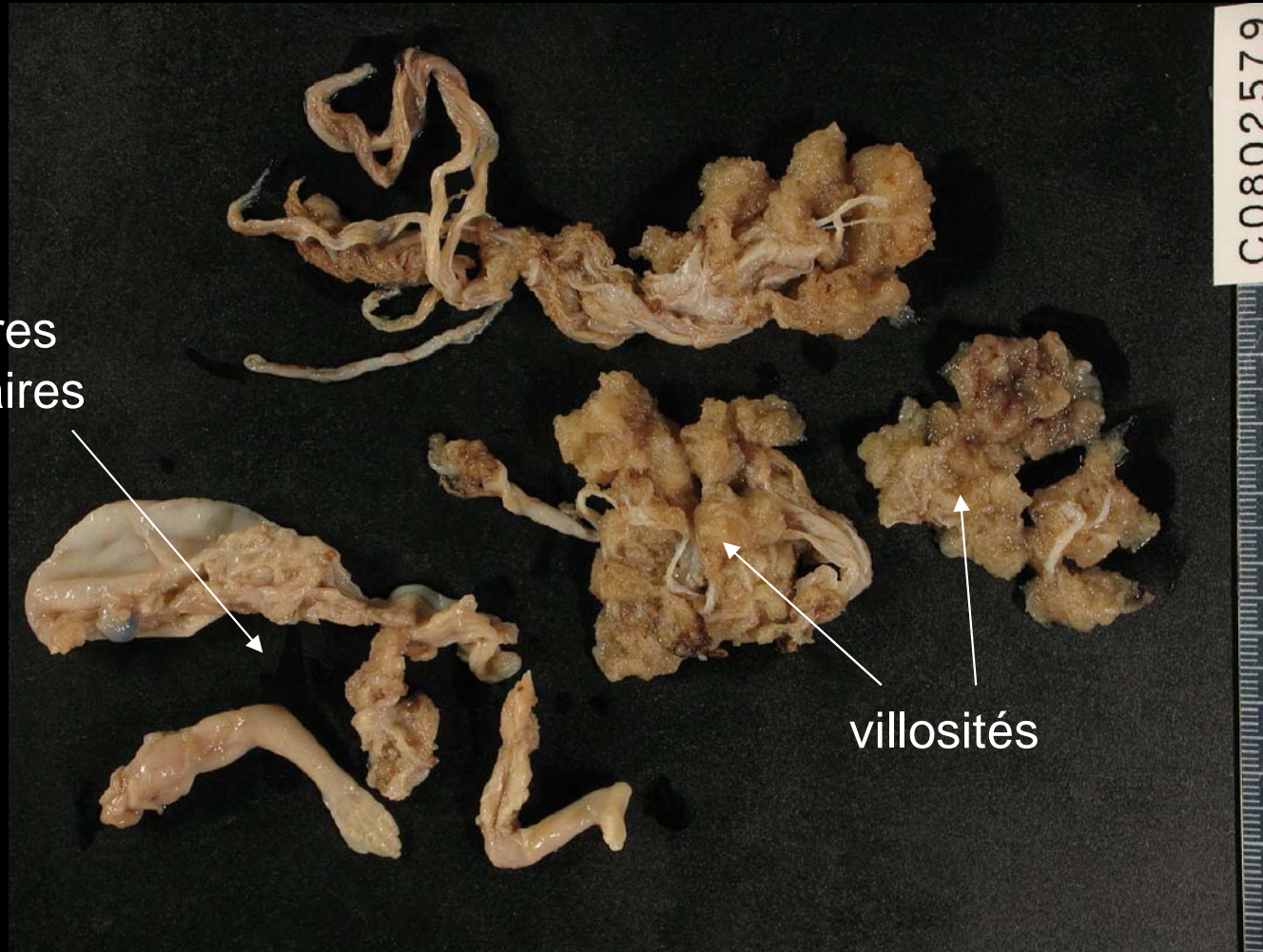


Grossesse bichoriale biamniotique arrêtée à 7SA avec  
hématome décidual :  
Diagnostic différentiel de môle partielle +++



# MOLE PARTIELLE = SYNDROME TRIPLOIDE

Débris ovulaires  
et embryonnaires



Diagnostic différentiel de môle partielle =  
Rétention d'œuf mort +++

[RETOUR](#)

# MOLE INVASIVE

**DEFINITION** **MÔLE HYDATIFORME** (PARTIELLE OU COMPLÈTE) **DONT LES VILLOSITÉS ENVAHISSENT LE MYOMÈTRE OU SES VAISSEAUX ET PEUVENT ALORS EMBOLISER DES SITES DISTANTS**

## **CLINIQUE**

**PERSISTANCE DE L'AUGMENTATION DU  $\beta$ HCG, LESION BENIGNE**

## **IMAGERIE**

**MASSE INTRACAVITAIRE AVEC MICROKYSTES ENVAHISSANT LE MYOMETRE**

**MACROSCOPIE** **NODULE HÉMORRAGIQUE (PIECE D'HYSTERECTOMIE)**

**MICROSCOPIE** **ENVAHISSEMENT DES VAISSEAUX DU MYOMETRE PAR VILLOSITES HYDROPIQUES, PLUS RAREMENT SITES EXTRA UTERINS + Aspect histologique d'une môle hydatiforme**

**TRAITEMENT** **HYSTERECTOMIE**

## **EVOLUTION**

**RISQUE D'EVOLUTION VERS UN CHORIOCARCINOME**

**CHIMIOOTHERAPIE INDIQUEE SI ELEVATION OU PERSISTANTE DU  $\beta$ HCG**

**GUERISON = RETOUR A LA NORMALE DU  $\beta$ HCG**

[RETOUR](#)

# CHORIOCARCINOME

## CLINIQUE et BIOLOGIE

**CONTEXTE** : MOLE HYDATIFORME, AVORTEMENT, GROSSESSE NORMALE A TERME  
METRORRAGIES,  $\beta$ HCG ELEVÉ

**IMAGERIE** : MASSE INTRACAVITAIRE ENVAHISSANT LE MYOMETRE +/-  
METASTASES : POUMON, CERVEAU, FOIE , REIN et DIGESTIF

**MACROSCOPIE** NODULE UNIQUE OU MULTIPLE **TRES HEMORRAGIQUE** BIEN LIMITE

**MICROSCOPIE** CARCINOME TROPHOBLASTIQUE GESTATIONNEL

**PROLIFERATION TROPHOBLASTIQUE BIMORPHE** : CYTO ET SYNCYTIOTROPHOBLASTE  
DEPOURVU DE CHORION VILLOSITAIRE, MITOSES, ATYPIES CYTONUCLEAIRES  
NECROSE, HEMORRAGIES, INFILTRAT LYMPHOCYTAIRE, ENVAHISSEMENT  
VASCULAIRE PEU SIGNIFICATIF SAUF SI RUPTURE FOCALE DE LA PAROI VASCULAIRE

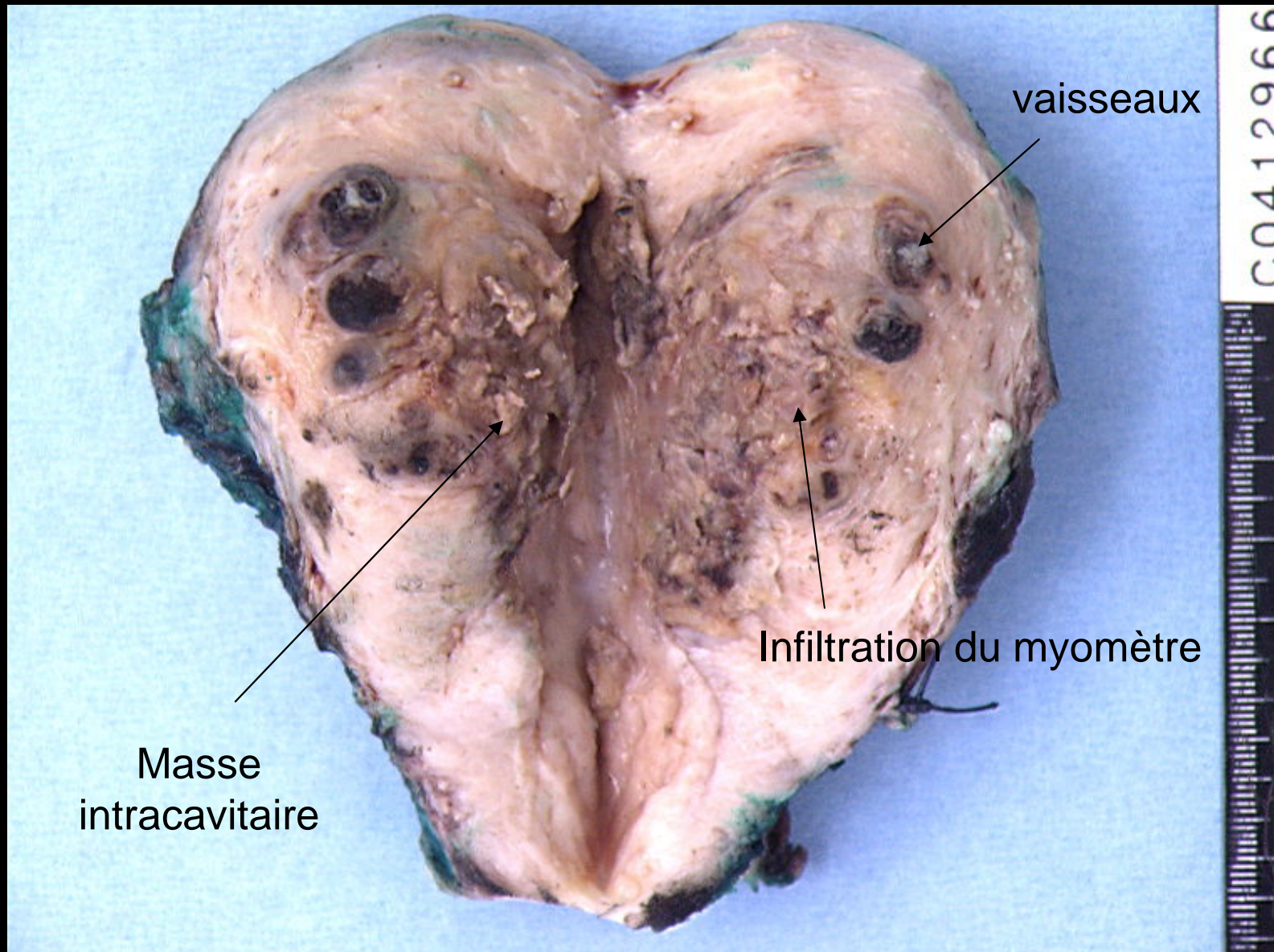
Immunohistochimie sur PARAFFINE  $\beta$ HCG + **KI67+ >50% DES CELLULES MONONUCLÉES**

**FORTE POTENTIALITE INVASIVE ET METASTATIQUE**

## DIAGNOSTIC DIFFERENTIEL

TUMEUR TROPHOBLASTIQUE DU SITE PLACENTAIRE, CARCINOME INDIFFERENCIÉ

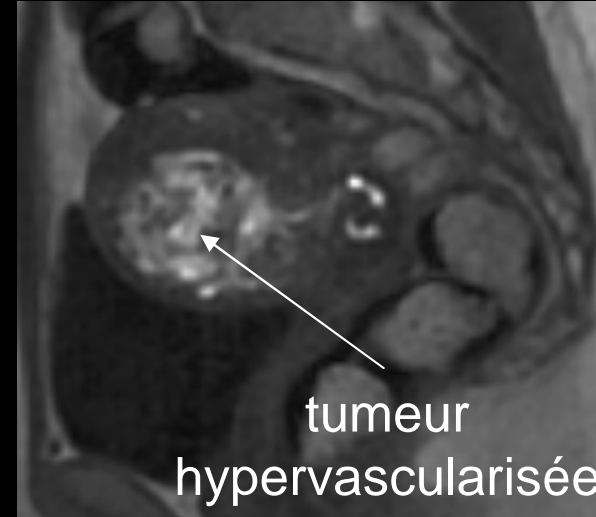
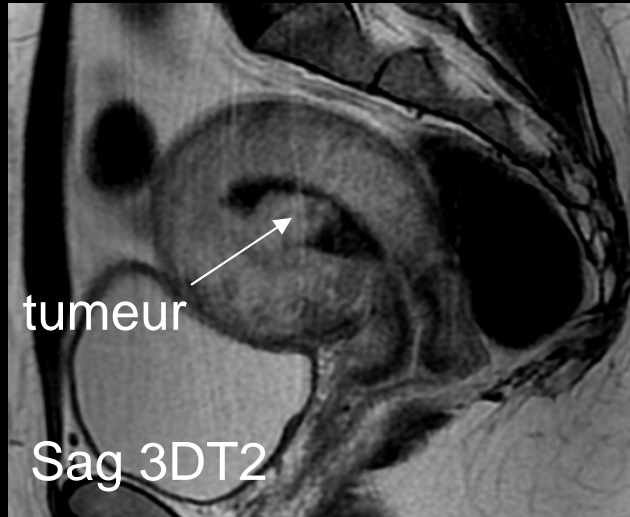
# CHORIOCARCINOME



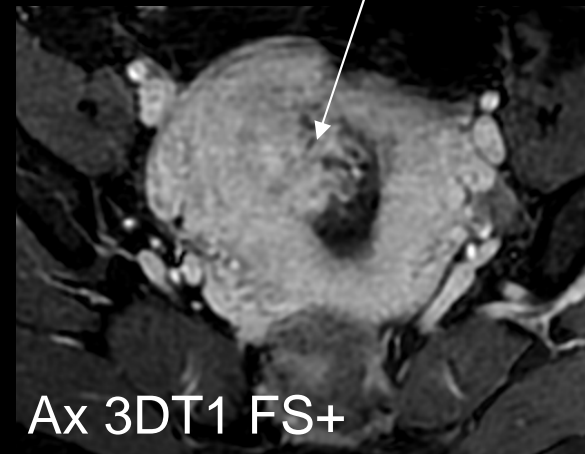
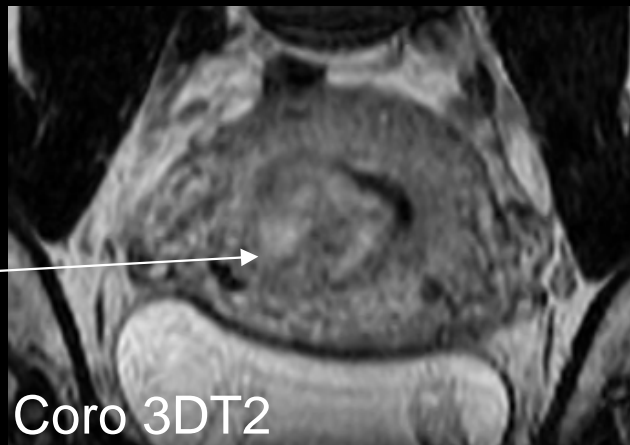
Hystérectomie pour choriocarcinome

# CHORIOCARCINOME

Patiente de 34 ans, ATCD curetage pour rétention du post-partum  
Syndrome de masse intracavitaire en échographie, BHCG 153 000



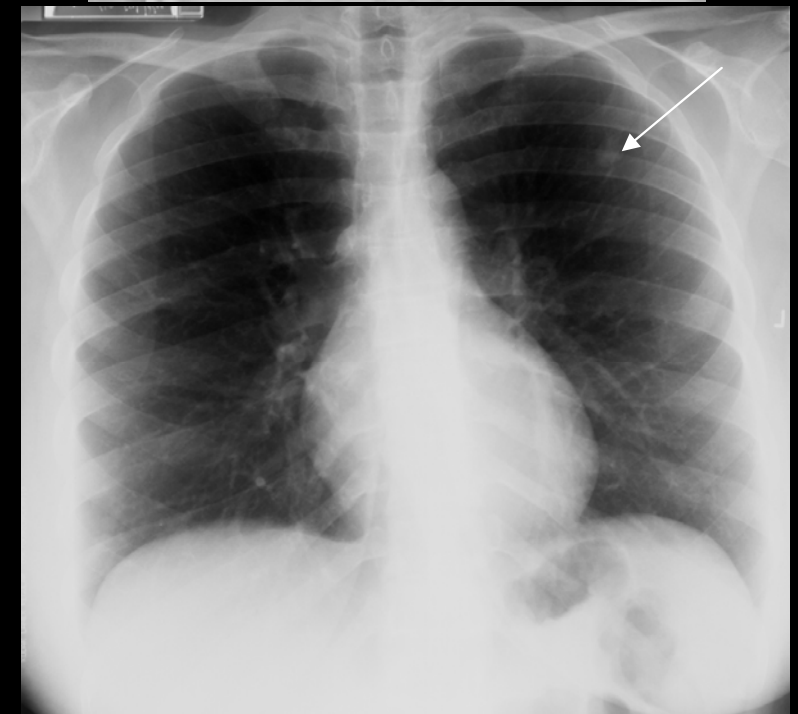
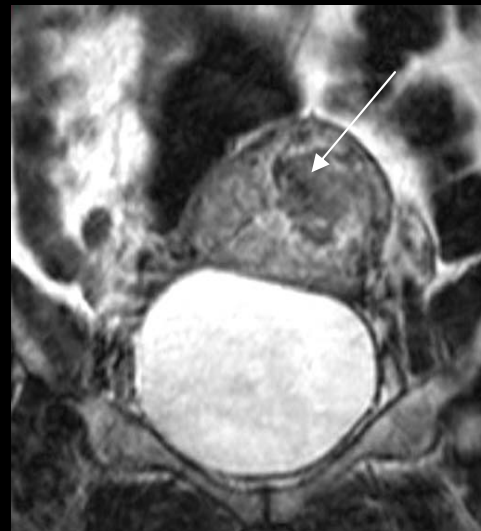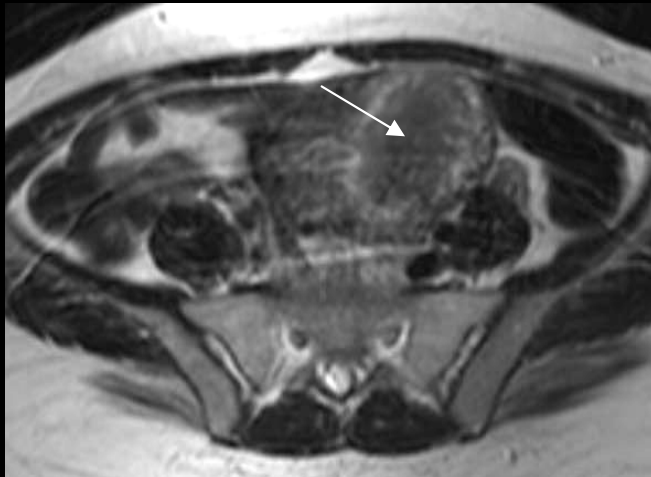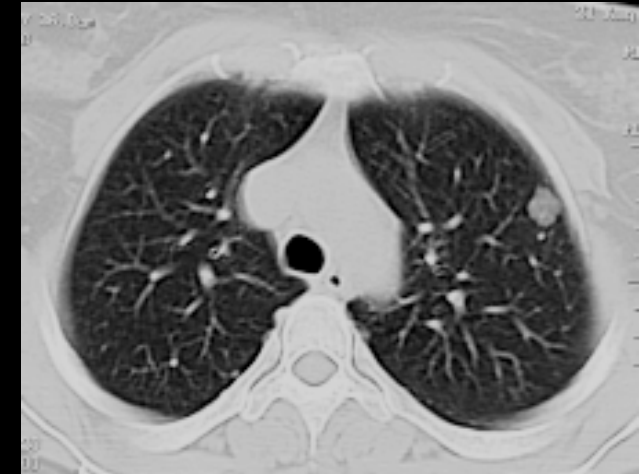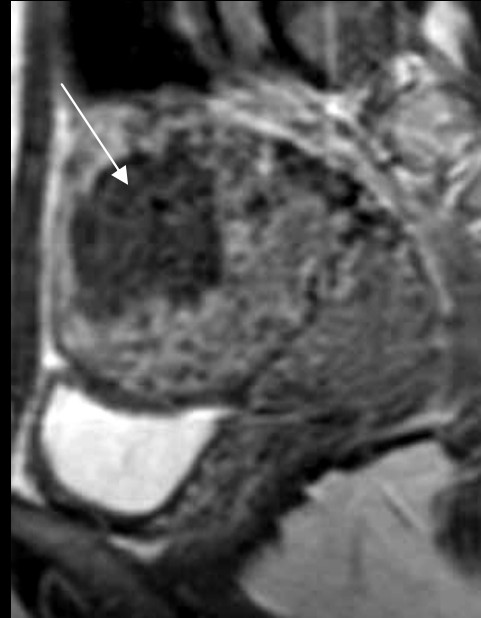
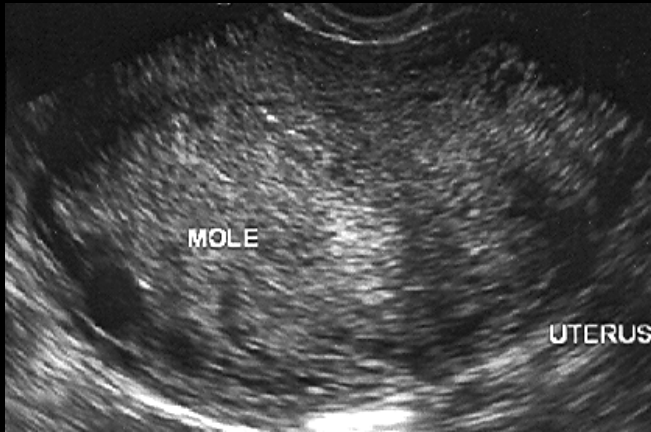
tumeur  
envahissant  
le myomètre



Histologie = choriocarcinome  
patiente embolisée avant le curetage biopsique

# CHORIOCARCINOME

Patiente de 32 ans, avortement spontané, élévation des BHCG



Choriocarcinome  
métastatique :  
Lésions secondaires  
pulmonaires

[RETOUR](#)

# TUMEUR TROPHOBLASTIQUE DU SITE PLACENTAIRE

## CLINIQUE et BIOLOGIE

CONTEXTE : MOLE HYDATIFORME, AVORTEMENT, GROSSESSE NORMALE  
METRORRAGIES, MASSE UTERINE, **βHCG MODEREMENT ÉLEVÉ**

## MACROSCOPIE

LARGE DIFFUSE MAL LIMITEE INFILTRE LE MYOMETRE

## MICROSCOPIE

PROLIFERATION DE CELLULES **MONOMORPHES** MONONUCLEES  
EVOQUANT DU TROPHOBLASTE INTERMEDIAIRE EXTRAVILLEUX  
**PAS D'ASPECT BIPHASIQUE**

EVOLUTION IMPREVISIBLE MAIS GENERALEMENT BENIGNE (80 à 90%)

**TRAITEMENT** CURETAGE COMPLET

**DIAGNOSTIC DIFFERENTIEL** : HYPERPLASIE DU SITE D'IMPLANTATION

hPL positif seul diffus

βHCG négatif ou positivité focale

P63 négatif

CK + **KI67 faible** < 20% DIFFUS

[RETOUR](#)

# HYPERPLASIE DU SITE D'IMPLANTATION

**INFILTRATION TROPHOBLASTIQUE EXUBÉRANTE DE L'ENDOMETRE, DU MYOMETRE ET DES VAISSEAUX = VARIANTE DE LA NORMALE**

**DECOUVERTE** : PRODUIT DE CURETAGE ou PIECE D'HYSTERECTOMIE (AVORTEMENT SPONTANE , GROSSESSE MOLAIRE OU NORMALE)

LESION MAL LIMITEE, INFILTRANTE, ASSOCIEE A DES AMAS DE FIBRINE, **VILLOSITES ET CADUQUE (CELLULES DECIDUALISEES) NORMALES**

ARCHITECTURE DU SITE D'IMPLANTATION RESPECTEE

CELLULES À CYTOPLASME ÉOSINOPHILE ABONDANT, NOYAU HYPERCHROMATIQUE NUCLÉOLÉ + CELLULES SYNCYTIOTROPHOBLASTIQUES (CELLULES GEANTES DU SITE D'IMPLANTATION)

SANS ATYPIE SANS MITOSE SANS NECROSE (1/3 INTERNE DU MYOMÈTRE)

LESION BENIGNE QUI GUERIT SPONTANEMENT APRES LA GROSSESSE

**DIAGNOSTIC DIFFERENTIEL**

TROPHOBLASTE INTERMÉDIAIRE ABONDANT DU DÉBUT DE GROSSESSE (GEU)

CK+

Inhibine +

HLA-G +

h PL+++

**Ki-67=0**

[RETOUR](#)



# NODULE DU SITE PLACENTAIRE

**DECOUVERTE FORTUITE** PRODUIT DE CURETAGE/ HYSTERECTOMIE/ CONISATION

ÂGE MOYEN: 30 ANS

ATCD DE GROSSESSE ANCIENNE DE 3 SEMAINES À 8 ANS (MOYENNE 3ANS)

## **MICROSCOPIE**

NODULES PRÉSENTS À LA SURFACE DE L'ENDOMÈTRE OU AU NIVEAU CERVICAL  
PLAQUE OU NODULE FIBRO-HYALIN BIEN LIMITÉS, ENGLOBANT DES CELLULES DE  
TYPE TROPHOBLASTE INTERMEDIAIRE, ISOLÉES EN CORDONS OU PETITS AMAS  
CYTOPLASME ÉOSINOPHILE OU AMPHOPHILE ABONDANT, PARFOIS CLARIFIÉ  
ABSENCE D'ATYPIES NUCLEAIRES , MOINS DE 2 MITOSES POUR 10 CHAMPS

IHC CK+ INHIBINE+ PLAP+ P63+ DE RARES CELLULES SONT HPL+ ET MEL-CAM+  
**KI67 FAIBLE** À 6,5%

**EVOLUTION FAVORABLE**

PROBABLE RELIQUAT PLACENTAIRE N'AYANT PAS COMPLÈTEMENT INVOLUÉ

[RETOUR](#)

# MAV ET MTG

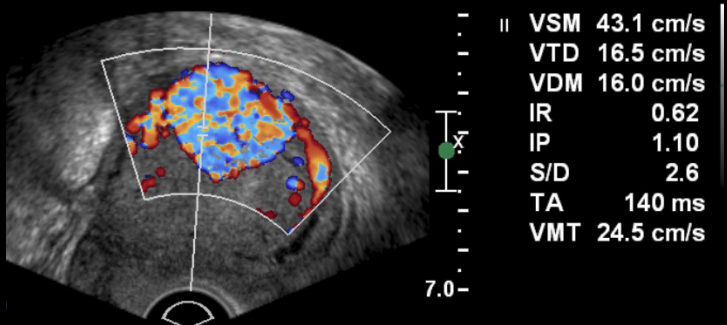
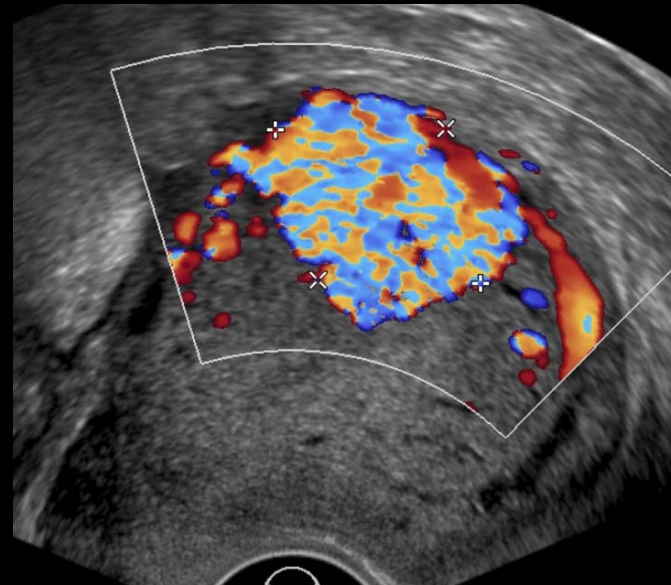
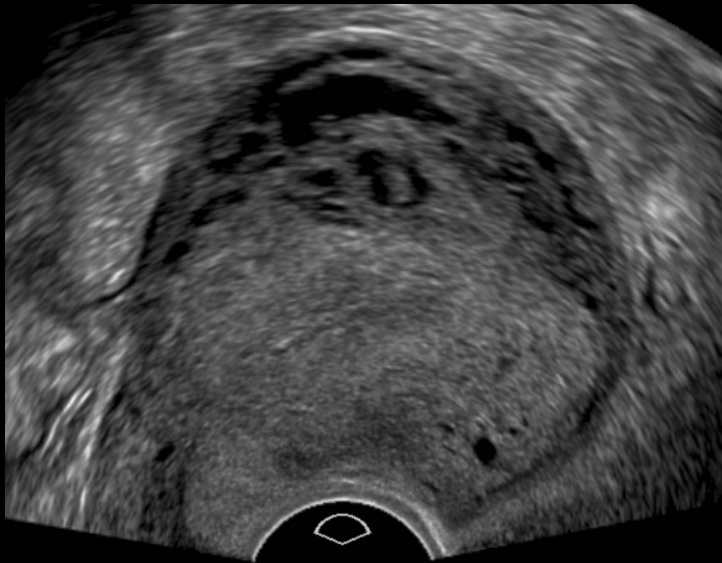
Au même titre qu'une grossesse, qu'une FCS, qu'une IVG, les maladies trophoblastiques peuvent engendrer une malformation artérioveineuse (MAV)

L'étiologie la plus probable de la formation de ces MAV est en rapport avec la capacité du trophoblaste à envahir le myomètre

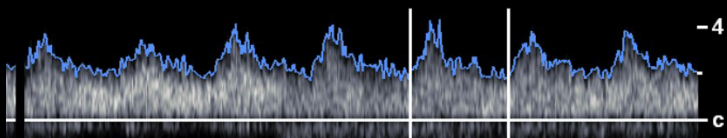
Quelques exemples ...

# MAV ET MTG

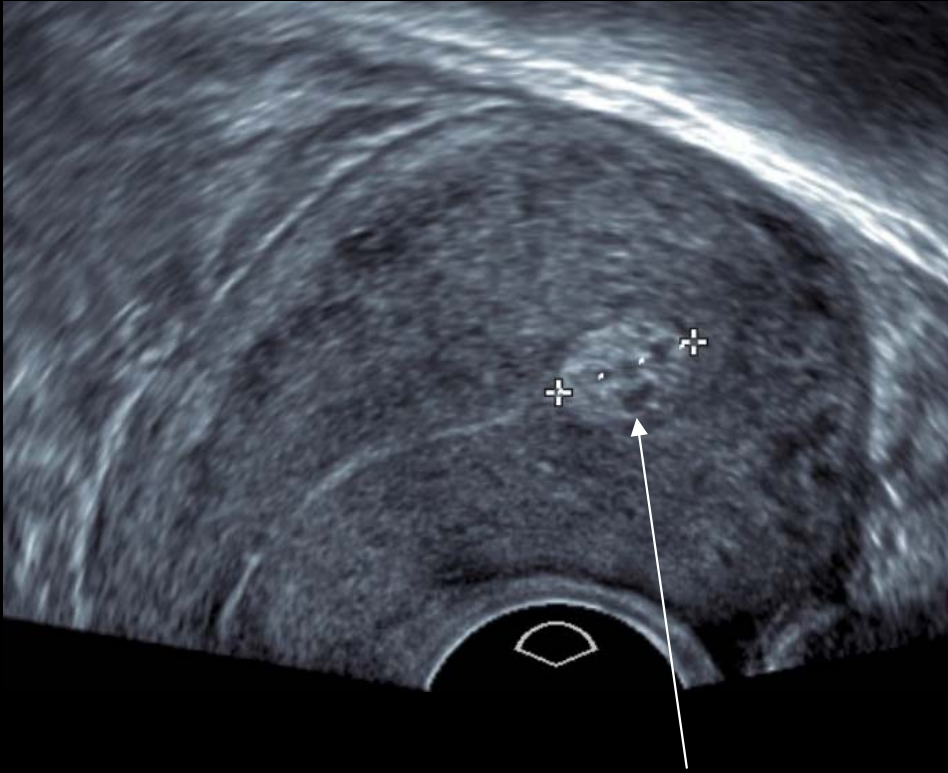
Patiente de 30 ans, môle complète, sans décroissance des BHCG = MTP  
Persistance de l'augmentation des BHCG sous MTX : bilan extension –  
en dehors de micronodules pulmonaires bilatéraux aspécifiques



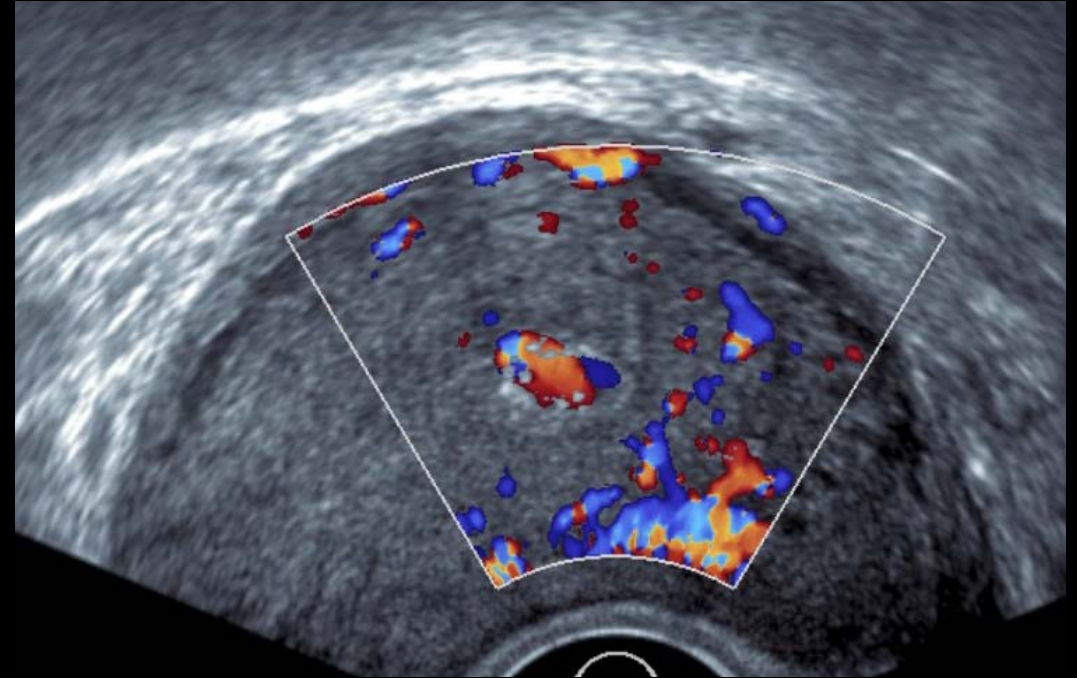
Endomètre atrophique mais découverte  
d'une malformation artério-veineuse  
asymptomatique



# MAV ET MTG



Masse intracavitaire et microkystes ?

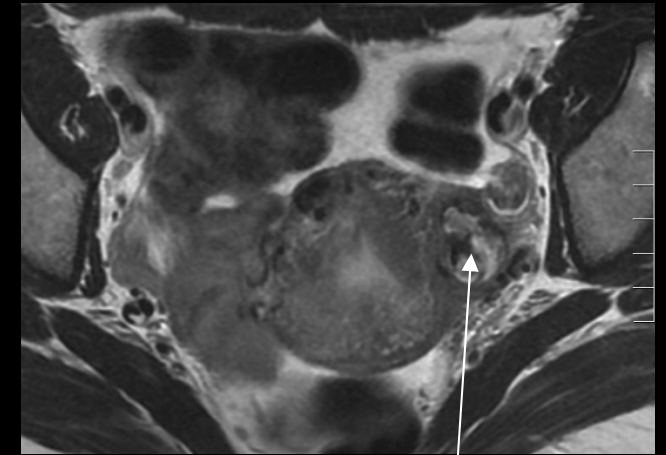
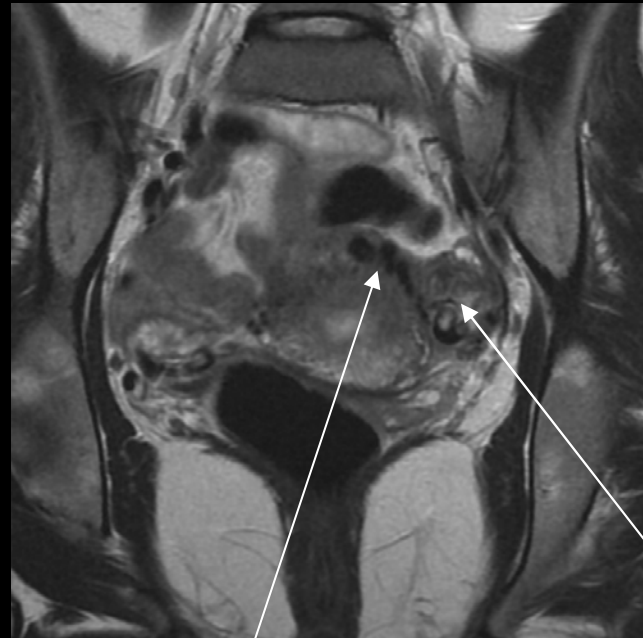
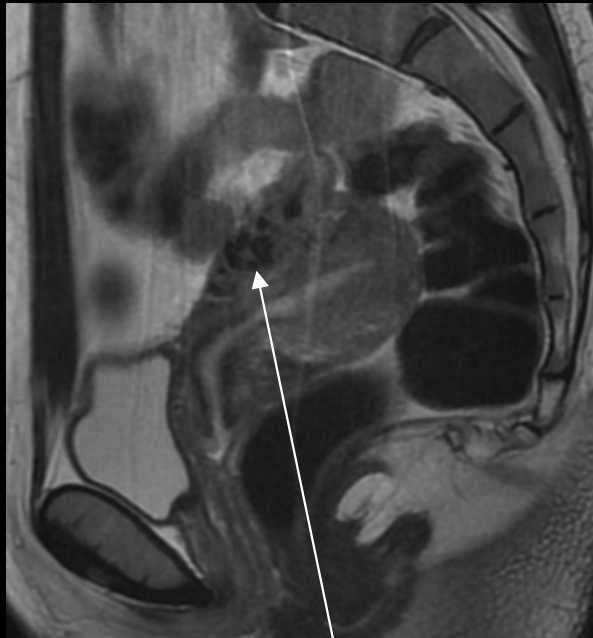
Masse hypervascularisée intracavitaire  
Absence de kyste (vaisseaux)

Diagnostic différentiel MAV =  
Rétention trophoblastique  
hypervascularisée = intra-cavitaire  
MAV = intra-myométriale

# MAV ET MTG

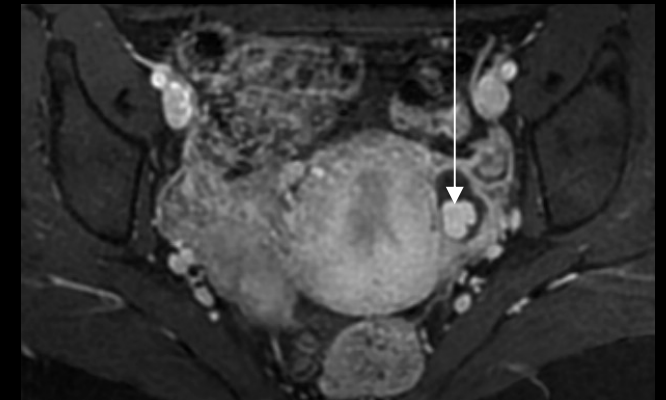
Jeune fille de 16 ans traitée pour choriocarcinome depuis 9 mois, métrorragies très abondantes +++



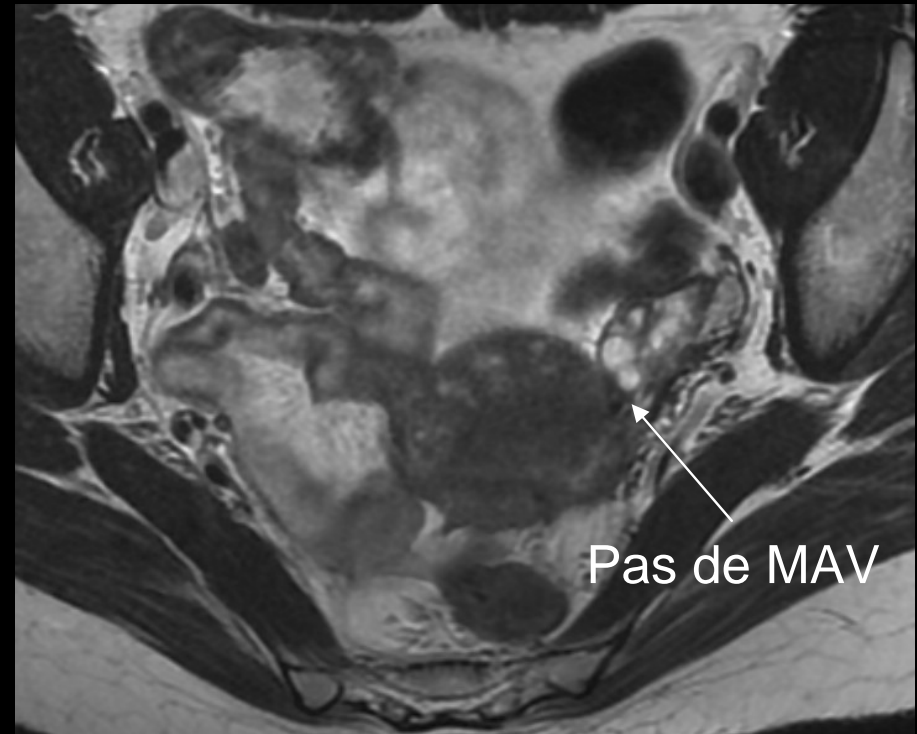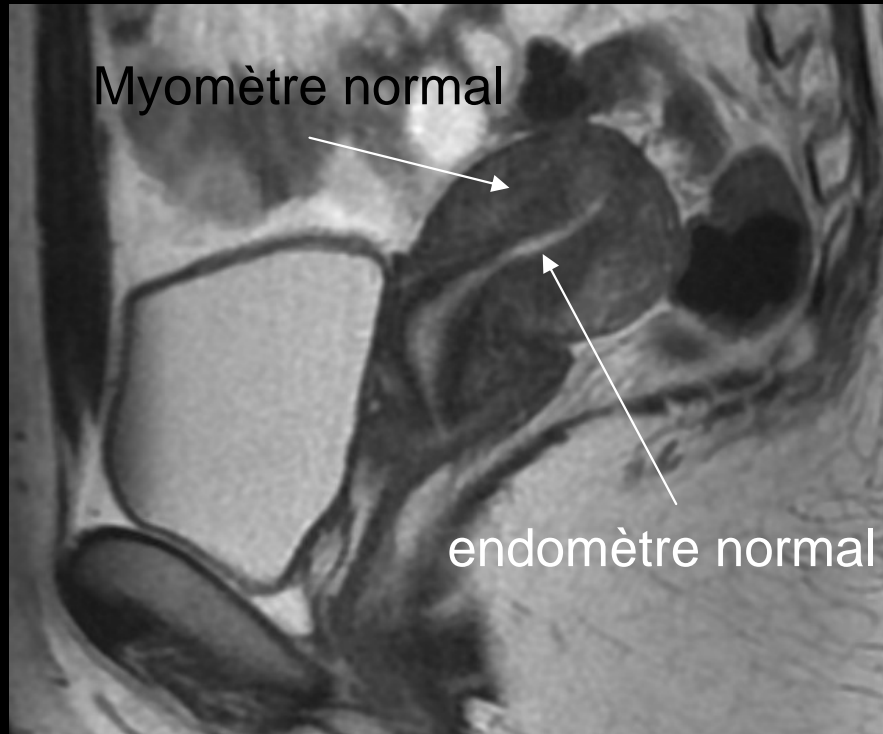
MAV latéro-utérine gauche

La MAV « se draine » dans le myomètre  
Endomètre atrophique régulier

La patiente a été embolisée 4 fois pour  
hémorragie cataclysmique puis opérée



# MAV ET MTG



Contrôle à 1 an : Endomètre atrophique régulier,  
pas de MAV visualisée en intra ou en extra-utérin

# CONCLUSION

**LES MALADIES TROPHOBLASTIQUES GESTATIONNELLES :**

**MALADIE RARE, NOMBREUSES VARIANTES : môtles, choriocarcinome...**

**CLINIQUE ET BIOLOGIE = BHCG +++**

**DIAGNOSTIC HISTOLOGIQUE +++**

**IMAGERIE AIDE AU DIAGNOSTIC VIA L'ECHOGRAPHIE**

**PELVIENNE EN 1° INTENTION ET AU BILAN D'EXTENSION : IRM**

**PELVIENNE ET CEREBRALE, TDM THORAX-ABDO-PELVIS**

**FIGO 2000 PRONOSTIC ET THERAPEUTIQUE**

**SURVEILLANCE BHCG +++ : MALADIE TROPHOBLASTIQUE**

**PERSISTANTE ET CHORIOCARCINOME**

**IMPORTANCE D'UNE COORDINATION NATIONALE ET DE**

**CENTRES DE REFERENCE POUR AMELIORER LE DIAGNOSTIC**

**ET LA PRISE EN CHARGE DES PATIENTES : HOTEL DIEU A LYON**